

完全清醒(wide-awake)手外科手术的应用

邢树国 谢仁国 汤锦波 茅天 王古衡

【摘要】 目的 介绍完全清醒手外科手术的方法,探讨其效果和应用范围。方法 2012 年 10 月至 2013 年 4 月施行完全清醒的手外科手术 16 例,11 例行软组织操作,5 例行骨操作。术前的注射疼痛,术中和术后的疼痛均使用视觉模拟评分法(VAS)评估,术中评估运动功能和术区出血情况,术后观察麻醉并发症和术区皮肤血供。结果 完全清醒的手外科手术不影响运动功能,在不使用止血带的情况下可达到较好的止血效果。术前注射时仅有第一针的疼痛(VAS 评分 2~4),术中软组织操作无疼痛(VAS 评分 0),骨操作有一定的疼痛(VAS 评分 0~3)。术后均有较大变异的疼痛(VAS 评分 0~7)。术后均未出现术区皮肤的缺血坏死和麻醉并发症。结论 完全清醒的手外科手术安全有效,有利于术中功能评估,性价比高,可广泛开展门诊手术。

【关键词】 麻醉; 手; 外科手术; 完全清醒

The wide-awake hand surgery technique and its applications Xing Shuguo, Xie Renguo, Tang Jinbo, Mao Tian, Wang Guheng. Department of Hand Surgery, Affiliated Hospital of Nantong University, Jiangsu 226001, China

Corresponding author: Xie Renguo, Email: xrg1969@yahoo.com

【Abstract】 **Objective** To introduce the wide-awake technique in hand surgery and to evaluate its effectiveness and clinical application. **Methods** Between October 2012 and April 2013, the wide-awake technique was applied in 16 hand surgery cases. The number of patients with surgery of the bone was 5 while the other 11 patients only had soft tissue operations. The visual analogue score (VAS) was used to evaluate preoperative injection pain, intraoperative and postoperative pain. The active movement and surgical field bleeding were evaluated during the operation. The anesthesia complications and blood supply of the skin in the surgical area were observed after the operation. **Results** The wide-awake technique in hand surgery did not restrict the active movement while achieving good haemostasis without tourniquet use. During the preoperative injections the patients only felt pain of the first poke (VAS 2 to 4). There was no pain in soft tissue procedures (VAS 0). There was light pain in procedures involving manipulation of bones (VAS 0 to 3). The severity of postoperative pain varied (VAS 0 to 7). No anesthetic complications and skin necrosis were noted postoperatively. **Conclusion** The wide-awake technique is safe and effective. It allows intraoperative monitoring of motor function. It is cost effective and can be carried out in outpatient settings.

【Key words】 Anesthesia; Hand; Surgical procedures, operative; Wide-awake

手外科手术通常应用神经阻滞或全身麻醉,术中患者无法配合术者进行手术效果的实时动态评估。局部浸润麻醉无法避免术野出血,而且有些患者不能耐受止血带带来的疼痛不适。完全清醒(wide-awake)手外科手术是手术区域达到麻醉和止血效果后进行的手术,无需镇静药物和止血带,患者处于清醒状态,可以自主活动手部关节,术者可在术中实时动态评估手术效果并进行必要的调整。此技术在牙科门诊中已有 60 年的应用历史,但由于手外科医生对肾上腺素的认识不足,使之在手外科中一

直未得到推广。2007 年 Lalonde 首次提出了完全清醒的手外科手术^[1],并在全球手外科、整形外科和骨科中得到了广泛的认可和逐步推广。2012 年 10 月至 2013 年 4 月我科对 16 例患者进行了完全清醒的手外科手术,取得了满意的效果。

资料与方法

一、一般资料

本组共 16 例,男 9 例,女 7 例;年龄 20~65 岁,平均 41.6 岁。左侧 6 例,右侧 10 例。3 例行狭窄性腱鞘炎手术,4 例行掌指骨内固定取出,1 例行示指籽骨切除,1 例行掌骨骨折内固定,1 例行伸肌腱移植,2 例行腕背肿块切除,1 例行屈肌腱和指神经修复,3 例行指伸肌腱止点重建。患者均无凝血功能障碍等全身性疾病,对麻醉药品均无过敏史。

二、麻醉方法

DOI: 10.3760/cma.j.issn.1005-054X.2014.03.006

基金项目:江苏省卫生厅“科教兴卫”工程重点人才基金资助项目(RC2011101)

作者单位:226001 江苏,南通大学附属医院手外科

通信作者:谢仁国,Email: xrg1969@yahoo.com

根据各部位注射剂量的需求,不同浓度的利多卡因(10 mg/ml)和肾上腺素(5 mg/L)进行各种配比(表1),并在配比液中加入10:1的8.4%碳酸氢钠(50 mg/ml)组成所需药物^[2]。

使用27号注射器针尖在手术区域近端迅速垂直进针刺入皮肤,达皮下组织,并缓慢推注药物。不同部位推注不同剂量,使皮肤隆起约5 mm形成皮丘,拔除针尖完成第一针的注射。皮丘肿胀,质硬,逐渐呈苍白色。约15 min后,注射部位远端神经被浸润麻醉。遂于第一个皮丘的远端边缘再进针时患者已无疼痛感,同法操作形成第二个皮丘,并在皮下每隔4~5 mm间断前进推注一定的药物。如此在手术区域形成皮丘带。必要时可利用10~20 ml筋膜下注射以增大皮丘,浸润麻醉手掌和腕部的较大神经。关节操作时需将药物注射到关节周围软组织 and 关节腔内。注射后约30 min(20~40 min)观察到手术区域皮肤较周围皮肤苍白之后进行手术。术中如有骨操作时,需将药物注射到骨膜和骨髓腔,以达到麻醉骨部神经的作用。

手指麻醉建议使用2~5 ml,近、中和远节分别为2、2和1 ml,必要时近节的近端手掌部可使用10~15 ml完成第一针的注射;手部和腕部建议使用量约30 ml,前臂可达200 ml。必要时可稀释利多卡因,使总量得到控制(≤ 7 mg/kg)。术中患者处于清醒状态取平卧位或侧卧位,上肢外展90°于手术台,术中无麻醉师的监护,未使用心电监测、镇静药和止血带(图1,2)。

三、术中和术后评估

术中对手术区域的出血情况进行评估;并让患者进行手部主动活动,进行运动功能的评估。为了避免时间对手术记忆的影响,术后即对患者进行疼痛度和麻醉满意度评估。采用视觉模拟评分法(VAS)对患者经历的三个不同阶段的疼痛度进行评估。0代表无疼痛,10代表最大疼痛度。第一阶段为局部注射浸润时的疼痛度,特别是注射器针尖第一针刺入皮肤时的疼痛度;第二阶段为术中的疼痛度;第三阶段为术后的疼痛度,此阶段于术后24 h进行评估。术后24 h同时询问患者术后是否出现麻醉并发症,如头痛、恶心和呕吐等情况,在术后2周对伤口愈合和麻醉区域皮肤供血情况进行评估。

结 果

术中止血效果均较好,手术视野清晰,未出现术中止血效果欠佳而加用止血带的情况(图3)。仅部

分患者手术开始时由于切断了管径较大的静脉引起手术切口边缘少许出血,这种情况通过止血钳钳夹、结扎血管或双极电凝得以控制。患者的手术时间均在10 min至2 h之间,术中未出现麻醉和止血效果消失的现象。手术区域由于麻醉药物的浸润有轻度水肿湿润的现象,通过干纱布的按压得以明显缓解。患者在术中能配合术者完成手部和肘部的各种主动活动,未见明显运动功能障碍,且患者均自诉术中未发现上肢有运动功能障碍。

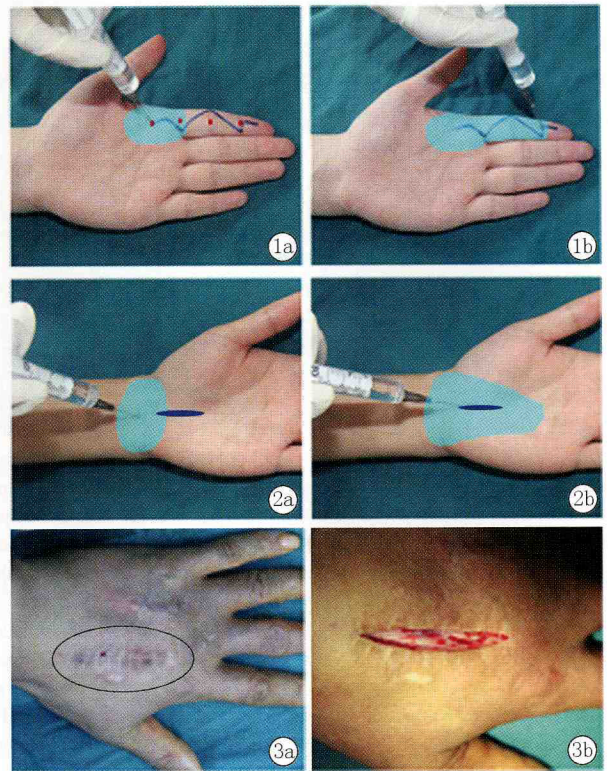


图1 手指手术的麻醉方法(屈肌腱修复为例) a首先于手术切口近端注射10~15 ml药物麻醉其远端神经完成第一针 b分别于手指的各节指神经之间由近及远注射2~4 ml、2 ml和1 ml 浅蓝色区域表示药物的浸润范围,红点表示注射位置,深蓝色线表示预设手术切口 图2 手和腕部手术的麻醉方法(腕管松解为例) a首先于手术区域的近端,正中神经和尺神经之间注射约10 ml药物完成第一针 b于手术切口的皮下组织,由近及远缓慢推进,注射7~10 ml 浅蓝色区域表示药物的浸润范围,深蓝色线表示预设手术切口 图3 完全清醒的手背侧手术 a黑色线条的范围是术前注射完成后皮肤隆起、质硬、色白的区域 b手术切口及术野内无明显出血

第一阶段即浸润注射时的疼痛度,VAS评分在2~4之间,仅第一针刺入皮肤时患者有不同程度的疼痛,但之后仅有轻度的肿胀感而无疼痛的感觉;第二阶段即术中疼痛度,VAS评分在0~3之间,其中11例术中均无疼痛,而其余5例均是实行了骨操作的患者,自诉在进行骨操作时有酸痛感,但均在能忍受的范围之内,术中无需应用镇静药物和其他辅助麻醉;第三阶段即术后疼痛度,VAS评分在0~7之

间变异较大(表 2)。患者均自诉大约术后 3 h 手术区域麻木感逐渐消失,逐步有疼痛的感觉。10 例无需术后止痛药,6 例口服一种非甾体止痛药后疼痛得到缓解,无患者需加用第二种止痛药。

术后患者均表示对麻醉效果满意,仅 1 例表示不满意,是因为对手术有恐惧心理,不愿经历整个手术过程。术后患者均未出现头痛、恶心和呕吐、尿潴留等麻醉并发症。术后 2 周患者手术切口均愈合良好,未出现皮肤坏死和手指缺血的情况。

表 1 不同需用量时利多卡因和肾上腺素的配比浓度

不同手术区域的用量(ml)	利多卡因的浓度	肾上腺素的浓度
< 50	1.00%	1:100 000
50 ~ 100	0.50%	1:200 000
100 ~ 200	0.25%	1:400 000

表 2 完全清醒的不同手外科手术各阶段的疼痛度($\bar{x} \pm s$)

手术类别	不同阶段的疼痛度(分)		
	第一针	术中	术后
软组织操作	2.8±0.8	0±0	2.5±2.1
骨骼操作	2.3±0.9	1.5±0.9	3.4±1.9

注:疼痛度采用 VAS 法

讨 论

目前手外科手术普遍使用神经阻滞和全身麻醉,使上肢肌肉的运动神经也处于麻醉状态或全身不清醒状态,导致术者无法对术中的手术效果进行实时动态的评估。2007 年 Lalonde 首次提出了完全清醒的手外科手术,此技术仅对手术区域进行麻醉,患者处于完全清醒的状态,术中可配合术者在无痛的情况下完成各种主动活动,以便术者对重建的结构进行实时动态的评估^[1]。本研究中患者均未丧失运动功能。在完全清醒的手外科手术中患者可以选择观看手术,以充分了解自己的病情,并建立对医生的良好信任感。术者也可以与患者进行病情的交流,针对术中情况实时讲述术后需要患者配合的治疗,特别是在术中有病情变化时及时向患者说明病情,在患者同意的情况下制定新的手术方案。

虽然局部麻醉也有上述优点,但必须依靠止血带来解决手术出血的问题。Smith 等^[3]报告止血带可带来相当大的疼痛度,很多患者在术中难以长时间忍受如此的疼痛。完全清醒的手外科手术无需止血带便可达到较好的止血效果,去除了止血带带来的疼痛不适和副损伤,也使得止血带时间不再是影响手术进行的决定因素。完全清醒的手外科手术的麻醉药品中添加了肾上腺素,可使血管收缩,减缓麻醉药的吸收,达到止血和延长麻醉时间的作用。以往

认为肾上腺素可导致手指坏疽,现证实是联合应用的普鲁卡因或可卡因的作用,目前尚无利多卡因和肾上腺素联合应用致手指坏疽的报告^[4]。本研究中准备逆转肾上腺素血管危象的酚妥拉明(1 mg 加入 1 ml 生理盐水)也并未得到应用^[5]。但对于各种原因引起手指血供欠佳的情况,仍要慎重应用肾上腺素。本研究中我们发现肾上腺素虽然能达到止血的效果但并非不流血,有时切口边缘会有少量的出血但血流较慢,这可能与肾上腺素尚未完全起效有关,随着手术的进行止血效果显著。但肾上腺素无法对较大的血管进行止血,仍需血管钳钳夹等处理。

完全清醒的手外科手术麻醉时所有患者均有第一针进针的疼痛,这也是其他需要局部注射的麻醉所不可避免的。虽然我们在麻醉药物中加入的碳酸氢钠可使麻药的酸性得以中和,使起效更快,减轻酸性麻药引起的注射部位的刺激性疼痛,但轻度的疼痛仍然存在。针对第一针进针的疼痛我们可能需要一些表面麻醉药品对进针点进行初步的麻醉。在术中一些患者能感知术者对伤口的牵拉和按压,但并未引起疼痛的感觉。术中在行骨操作之前必须对骨膜进行浸润麻醉,但患者仍有不同程度的酸痛感,这可能与骨密质和骨内膜中的神经无法得到完全的浸润麻醉有关。虽然本研究中的患者自诉这种疼痛是可以忍受的,但在骨操作手术中,应根据患者要求合理选择完全清醒的手外科手术。患者术后的疼痛度变异较大,仅 2 名患者自诉术后无疼痛,但术后疼痛是任何麻醉普遍存在的现象。

完全清醒的手外科手术大大降低了麻醉的风险;避免了神经阻滞麻醉直接刺伤神经的风险和全身麻醉插管给患者带来的痛苦^[6];避免了静脉全身麻醉带来的头晕、恶心和呕吐等并发症。McCartney 等^[7]报告全身麻醉术后出现恶心和呕吐的患者明显高于局部麻醉的患者。完全清醒的手外科手术术前无需心功能检查和抽血化验;术中无需麻醉师的监护;术后无需禁食、心电监测和陪护。牙科门诊已经安全联合应用利多卡因和肾上腺素 60 年。完全清醒的手外科手术术后无需住院观察,省去住院的等待时间,大大节省相关费用^[8],可扩大门诊手术的范围。

完全清醒的手外科手术的建議应用范围包括:狭窄性腱鞘炎,断裂屈肌腱修复^[9-10],掌筋膜切除,腕管松解^[11],肌腱移植^[2],肘管松解,骨折复位和固定,肌腱粘连松解,关节融合,伸肌腱手术,关节韧带修复,肿块切除,内固定取出等。完全清醒的手外科

手术是一种安全、有效的技术,应在手外科手术中得到广泛的普及,扩大门诊手术的范围。但如下情况不适合应用:(1) 皮瓣等需要观察血液循环的手术;(2) 感染性手术,注射浸润时有扩散感染邻近组织的风险;(3) 前臂中近端的神经或骨手术,由于肌肉很丰富,止血效果较差。

完全清醒的手外科手术需要术者自行配药,且手术开始前需较长时间的等待(约 30 min),但这相对于患者的低费用、恢复快,术中利于效果评估而言是值得的,且配药和术前等待的时间都可以在术前统筹安排。

参 考 文 献

- [1] Lalonde DH. Reconstruction of the hand with wide awake surgery [J]. Clin Plast Surg, 2011, 38(4): 761-769.
- [2] Bezuhly M, Sparkes GL, Higgins A, et al. Immediate thumb extension following extensor indicis proprius-to-extensor pollicis longus tendon transfer using the wide-awake approach [J]. Plast Reconstr Surg, 2007, 119(5): 1507-1512.
- [3] Smith OJ, Heasley R, Eastwood G, et al. Comparison of pain perceived when using pneumatic or silicone ring tourniquets for local anesthetic procedures in the upper limb [J]. J Hand Surg Eur Vol, 2012, 37(9): 842-847.
- [4] Denkler K. A comprehensive review of epinephrine in the finger: to do or not to do [J]. Plast Reconstr Surg, 2001, 108(1): 114-124.
- [5] Nodwell T, Lalonde D. How long does it take phentolamine to reverse adrenaline-induced vasoconstriction in the finger and hand? A prospective, randomized, blinded study: the Dalhousie project experimental phase [J]. Can J Plast Surg, 2003, 11(4): 187-190.
- [6] 张元信, 张靖, 何旭, 等. 改良型腋窝顶定位穿刺锁骨下位点阻滞麻醉的临床研究 [J]. 中华手外科杂志, 2011, 27(2): 105-109.
- [7] McCartney CJ, Brull R, Chan VW, et al. Early but no long-term benefit of regional compared with general anesthesia for ambulatory hand surgery [J]. Anesthesiology, 2004, 101(2): 461-467.
- [8] Leblanc MR, Lalonde J, Lalonde DH. A detailed cost and efficiency analysis of performing carpal tunnel surgery in the main operating room versus the ambulatory setting in Canada [J]. Hand (NY), 2007, 2(4): 173-178.
- [9] Higgins A, Lalonde DH, Bell M, et al. Avoiding flexor tendon repair rupture with intraoperative total active movement examination [J]. Plast Reconstr Surg, 2010, 126(3): 941-945.
- [10] Lalonde DH. Wide-awake flexor tendon repair [J]. Plast Reconstr Surg, 2009, 123(2): 623-625.
- [11] Lalonde DH. 'Hole-in-one' local anesthesia for wide-awake carpal tunnel surgery [J]. Plast Reconstr Surg, 2010, 126(5): 1642-1644.

(收稿日期: 2013-07-22)

(本文编辑: 肖宁)

· 读者 · 作者 · 编者 ·

关于论文写作中的作者署名

作者署名的意义和应具备的条件

1. 署名的意义:(1) 标明论文的责任人,文责自负;(2) 医学论文是医学科技成果的总结和记录,是作者辛勤劳动的成果和创造智慧的结晶,也是作者对医学事业做出的贡献并以此获得社会的尊重和承认的客观指标,是应得的荣誉,也是论文版权归作者的一个声明;(3) 作者署名便于编辑、读者与作者联系,沟通信息,互相探讨,共同提高。作者姓名在文题下按序排列,排序应在投稿时确定,编排过程中不应再作更改。作者单位名称以及邮政编码脚注于同页左下方。

2. 作者应具备的条件:(1) 参与选题和设计,或参与资料的分析和解释;(2) 起草或修改论文中关键性理论或其他主要内容;(3) 能对编辑部的修改意见进行合修,在学术界进行答辩,并最终同意该文发表。以上 3 条均需具备。仅参与获得资金或收集资料者不能列为作者,仅对科研小组进行一般管理者也不宜列为作者。其他对该研究有贡献者应列为致谢部分。通信作者应在投稿时确定,如在来稿中未特殊标明,则视第一作者为通信作者。第一作者与通信作者不是同一人时,在论文首页脚注通信作者姓名、单位、邮政编码以及电子邮箱地址。作者中如有外籍作者,应附其本人同意的书面材料,并应用其本国文字和中文同时注明其通讯地址,地名以国家公布的地图上的英文名为准。集体署名的文章必须明确通信作者。通信作者只列 1 位,由投稿者决定。